

Sinan TATLIPINAR
Şükrü GÜNGEN
Cem YILDIRIM
Volkan YAYLALI
Serap ÖZDEN

ARAŞTIRMA

RETİNAL VEN TIKANIKLIĞI OLGULARIMIZDA KLİNİK ÖZELLİKLER, RISK FAKTÖRLERİ VE GÖRSEL PROGNOZ

Öz

Giriş: Retinal ve tikanıklığı, retinanın ensik görülen vasküler hastalıklarındanır. Retinal ven tikanıklığı (RVT) olgularımızın klinik özelliklerinin ve etiyolojik faktörlerinin araştırılması amaçlanmıştır.

Hastalar ve Yöntem: Kliniğimizde Ocak 2002 ile Nisan 2003 tarihleri arasında RVT tanısı konan 65 olgunun 66 gözü çalışma kapsamına alındı. Tüm olgulara fundus florescein anjiyografi (FFA) içeren ayrıntılı oftalmolojik muayene yapıldı. Ayrıca, bütün hastalardan detaylı özgeçmiş bilgileri alındı ve risk faktörlerinin belirlenmesi için gerekli konsültasyonlar istendi. İzlemi yapılabilen olguların ilk ve son görme keskinliği değerleri, uygulanan tedavi ve takip süreleri kaydedildi.

Bulgular: RVT saptanan 65 olgunun 36'sı kadın (%55.4), 29'u erkek (%44.6) olup ortalama yaş 61.6 yıldır. Altmış gözün 38'inde (%57.5) retinal ven dal tikanıklığı (RVDT), 20'sinde (%30.3) santral RVT, 5'inde (%7.6) hemisferik RVT ve 3'ünde (%4.6) maküler RVT saptandı. En sık RVDT tipi, üst temporal RVDT idi. En sık risk faktörü hipertansiyondu. Olgular santral ve dal RVT olmak üzere iki ana gruba ayrılıp görsel prognozları incelendiğinde dal RVT grubunda takipte görme artarken santral RVT'de azalma izleniyordu.

Sonuç: RVT sıklıkla ileri yaşta ortaya çıkan ve başta hipertansiyon olmak üzere sistemik hastalıklarla birliktelik gösteren bir hastalık grubudur. Olgularımız içinde en sık üst temporal retinal ven dal tikanıklığı gözlenmiştir.

Anahtar sözcükler: Retinal ven tikanıklığı, Risk faktörleri, Hipertansiyon, Görsel prognoz

RESEARCH

CLINICAL FEATURES, RISK FACTORS AND VISUAL PROGNOSIS IN OUR PATIENTS WITH RETINAL VEIN OCCLUSION

ABSTRACT

Objective: Retinal vein occlusion is one of the most common vascular disease of the retina. We aimed to investigate the clinical features and etiological factors in our patients with retinal vein occlusion (RVO).

Patients and Methods: Sixty-six eyes of 65 patients diagnosed as RVO in our clinic between January 2002 and April 2003 were involved. All cases underwent a detailed ophthalmological examination including fundus fluorescein angiography (FFA). Detailed medical history from every patient was obtained and necessary consultations to detect possible risk factors were required. Visual acuity at presentation and last control, treatment and follow-up period were recorded.

Results: Out of 65 patients with RVO, 36 (55.4%) were female and 29 (44.6%) were male with an average age of 61.6 years. 38 eyes (57.5%) had branch retinal vein occlusion (BRVO), 20 (30.3%) had central RVO, 5 (7.6%) had hemispheric RVO and 3 (4.6%) had macular RVO. The most common BRVO type was upper temporal BRVO and the most common risk factor was hypertension. When all eyes with RVO were grouped into two as central and branch RVO and visual prognosis was investigated, visual acuity was observed to increase in branch RVO group while vision decreased in central RVO group with follow-up.

Conclusion: RVO is generally observed in older age group and is associated with systemic disorders, primarily with hypertension. Among our cases, upper temporal BRVO was the most common type of RVO.

Key words: Retinal vein occlusion, Risk factors, Hypertension, Visual prognosis

İletişim (Correspondance)

Araş. Gör. Dr. Şükrü GÜNGEN
Ulus Cad. 3395/1 Sok. Selinay Sitesi 6. Blok K: 1 D: 3
DENİZLİ
Tlf: 0258 265 5705 Fax: 0258 241 0040
e-mail: gungen76@yahoo.com

Geliş Tarihi: 03/05/2005
(Received)

Kabul Tarihi: 09/06/2005
(Accepted)

Pamukkale Üniversitesi Tıp Fakültesi
Göz Hastalıkları Anabilim Dalı DENİZLİ

TOD 37. Ulusal Oftalmoloji Kongresi'nde poster olarak sunulmuştur (4-8 Ekim 2003, İstanbul).



GİRİŞ

Retinal ven tıkanıklığı (RVT), diyabetik retinopatiden sonra Retinanın en sık görülen vasküler hastalığıdır (1). Risk faktörleri arasında, hipertansiyon (HT), diabetes mellitus (DM), glokom, ileri yaş, tromboz eğilimini artıran hematolojik hastalıklar ve vaskülitler sayılabilir (1).

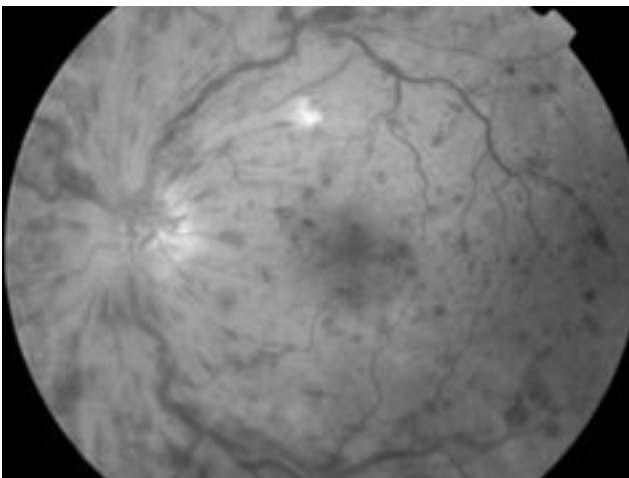
RVT, tıkanıklığın gerçekleştiği yere göre santral ve dal RVT olarak iki ana grupta toplanabilir. RVT, sık görülmesi, görme azlığı ve neovasküler glokom gibi komplikasyonlara yol açması nedeniyle önemli bir klinik durumdur.

Bu çalışmada, RVT olgularımızın klinik özelliklerinin ve etiyolojik faktörlerinin araştırılması planlanmıştır.

YÖNTEM VE GEREÇ

Kliniğimizde Ocak 2002 ile Nisan 2003 tarihleri arasında KRVT tanısı konan 65 olgunun 66 gözü çalışmaya dahil edildi. RVT tanısı tipik fundus bulgularının (dilate venler, retinada hemorajiler ve ödem, yumuşak eksüdal) görülmesiyle kondu (Şekil 1). Tüm olgulara ayrıntılı oftalmolojik muayene yapıldı ve hemorajilerin azaldığı evrede fundus floresein anjiyografi (FFA) çekildi. Ayrıca, bütün hastalardan detaylı özgeçmiş bilgileri alındı ve sistemik hastalıklar yönünden sorgulamaları yapıldı. Risk faktörlerinin belirlenmesi için gerekli konsültasyonlar (iç hastalıkları, hematoloji, kardiyoloji) istendi.

İzlemi yapılabilen olguların ilk ve son görme keskinliği değerleri, uygulanan tedavi ve takip süreleri kaydedildi. İstatistiksel analiz için Mann Whitney testi kullanıldı ve $p < 0.05$ anlamlı kabul edildi.



Şekil 1— Bir santral retinal ven tıkanıklığı olgusunun fundus görüntüsü.

Tablo 1— Retinal ven tıkanıklığı (RVT) olgularının dağılımı

RVT Tipi	n (%)
RVDT	38 (%57.5)
ÜTVT	22 (%33.3)
ATVT	15 (%22.7)
ÜNVT	1 (%1.5)
SRVT	20 (%30.3)
HRVT	5 (%7.6)
MRVT	3 (%4.6)
Toplam	66 (%100)

RVDT: retinal ven dal tıkanıklığı, ÜTVT/ATVT/ÜNVT: üst temporal/alt temporal/üst nazal ven tıkanıklığı, SRVT/HRVT/MRVT: santral/hemisferik/maküler RVT).

BULGULAR

RVT saptanan 65 olgunun 36'sı kadın (%55.4), 29'u erkek (%44.6) olup ortalama yaş 61.6 yıldır (aralık; 19-88 yıl). Bir olgu dışındaki tüm hastalarda tek taraflı tutulum izlendi. Altmış altı gözün 38'inde (%57.5) retinal ven dal tıkanıklığı, 20'sinde (%30.3) santral RVT, 5'inde (%7.6) hemisferik RVT ve 3'ünde (%4.6) maküler RVT saptandı. Retinal ven dal tıkanıklığı saptanan 38 olgunun 22'sinde üst temporal, 15'inde alt temporal ve birinde üst nazal ven dal tıkanıklığı görüldü (Tablo 1).

65 olgunun 43'ünde (%66.1) hipertansiyon, 11'inde (%16.9) diyabet, 10'unda (%15.3) hiperkolesterolemi ve hipertrigliseridemi, 4'ünde (%6.1) glokom mevcuttu. Ayrıca bir olguda geçirilmiş serebrovasküler olay, bir olguda koroner arter hastalığı, bir olguda kardiyomegali, bir olguda konjestif kalp yetmezliği, bir olguda mitral ve trikuspid yetmezlik, bir olguda ankiroz spondilit saptandı.

Olguların 41'inde (%63) izlem mevcuttu. Bu olguların ortalama takip süresi 11.2 ± 6.2 aydır. Olgular santral ve dal RVT olmak üzere iki ana gruba ayrıldı. Hemisferik ve maküler RVT, dal RVT grubuna dahil edildi. Dal RVT grubunda, olguların ilk başvuru ve son kontroldeki görme keskinliği (Snellen) ortalamaları sırasıyla 0.24 ± 0.2 ve 0.5 ± 0.3 sıra olarak bulundu ($p=0.01$) (Tablo 2). Santral RVT grubunda ise ilk

Tablo 2— Santral ve dal retina ven tıkanıklığı (RVT) gruplarında ilk ve son görme keskinliği ortalamaları (\pm SD)

	n	Başvurudaki GK*	Son GK	p
Dal RVT†	46	0.24 ± 0.2	0.5 ± 0.3	0.01
Santral RVT	20	0.18 ± 0.2	0.05 ± 0.08	0.029

*GK: görme keskinliği

†Hemisferik ve maküler ven tıkanıklıkları, retinal ven dal tıkanıklığı grubuna dahil edilerek istatistiksel analiz gerçekleştirilmiştir.



başvurudaki ortalama görme düzeyi 0.18 ± 0.2 sıra iken son kontrolde bu değer 0.05 ± 0.08 olarak hesaplandı ($p=0.029$) (Tablo 2). Her iki grupta da ilk ve son görme değerleri arasındaki fark istatistiksel olarak anlamlıydı ve dal RVT grubunda takipte görme artarken santral RVT'de azalma izleniyordu. Düzenli takibi yapılan 41 olgunun 34'üne (%82.9) lazer fotokoagülasyon (fokal, grid, panretinal veya sektör fotokoagülasyon) tedavilerinden biri ya da kombinasyonu uygulanmıştı.

TARTIŞMA

RVT, genel olarak ileri yaşlarda görülen bir durumdur (2, 3). Olgularımızın ortalama yaşı 61.6 yıl olup bu durumla uyumludur. Retinal ven dal tıkanıklıkları içinde en sık olanın üst temporal ven dal tıkanıklığı olduğu bildirilmektedir (2). Bunun nedeninin arteriyovenöz çaprazlaşmaların en sık bu bölgede bulunması olduğu düşünülmektedir. Nazal ven tıkanıklıklarının ise nadir olduğu ifade edilmektedir. Olgularımızda da en sık dal RVT olarak üst temporal RVT bulundu ve sadece bir olguda üst nazal retinal ven dal tıkanıklığı tespit edildi.

RVT için en önemli risk faktörü hipertansiyondur (4, 5). HT, arter ve venin ortak adventisyayı paylaştığı arteriyovenöz çaprazlaşmalarda ve lamina kribroza seviyesinde sklerotik arterin vene basınç uygulaması sonucu venöz tıkanmaya yol açmaktadır (6, 7). Olgularımızın önemli bir kısmında (%66.1) etiyolojik faktör olarak HT mevcuttu.

RVT'da en önemli görme azlığı nedeni kronik iskemik makula ödemidir (1, 8). FFA'da perifoveal kapiller ağın hasarlanmış olarak izlenmesi (makula iskemisi) görsel prognoz için olumsuz bir bulgudur (2, 8). Dal RVT olgularımızın ortalama 1 yıllık takip süresi sonundaki görme seviyesinin ortalama 0.5 olduğu ve ilk başvurudaki görmenin izlem süresi sonunda belirgin şekilde arttığı bulundu. Retinal ven dal tıkanıklığı olgularının yaklaşık %50-60'nın bir yıl sonunda 0.5 ve daha iyi görmeye sahip olacakları ifade edilmektedir (9). Çalışmamızdaki görsel sonuçlar bunu destekler nitelikteydi. Santral Retinal Ven Tıkanıklığı Çalışması sonuçları, olguların görsel prognozunun başvuru zamanındaki görme düzeyleriyle yakından ilgili olduğunu ortaya koymuştur (10). Santral RVT grubundaki

olgularımızın ilk görme seviyeleri düşüktü ve takiple görme düzeylerinde azalma izlendi.

Olgularımızın önemli bir kısmına lazer fotokoagülasyon tedavisi uygulanmıştır. Bunun nedeni, hastaların çoğunun kırsal kesimden ve düşük sosyoekonomik çevreden olmaları nedeniyle düzenli kontrollere gelememeleriydi. Bu sebeple, dal RVT olgularında neovaskülarizasyon gelişimini takip edip sektör fotokoagülasyona başlamak yerine, FFA'da iskemi saptanan olgulara sektör fotokoagülasyon yapıldı.

Sonuç olarak, RVT sıklıkla ileri yaşta ortaya çıkan ve başta hipertansiyon olmak üzere sistemik hastalıklarla birliktelik gösteren bir hastalık grubudur. Olgularımız içinde en sık üst temporal retinal ven dal tıkanıklığı gözlenmiştir. RVT ile birliktelik gösteren risk faktörlerinin tespiti ve tedavi edilmesi, RVT oluşumunu ve nüksünü engellemede önemli bir yaklaşımdır.

KAYNAKLAR

1. Kanski JJ. Clinical Ophthalmology. Butterworth-Heinemann, Oxford. 1994:357-62.
2. Retina and Vitreous. American Academy of Ophthalmology. 1999-2000: 101-4.
3. Acar S, Birinci H, Süllü Y, Öge İ, Öge F. Retinal ven tıkanıklıklarında risk faktörleri. T Oft Gaz 1998;28:30-4.
4. Hayreh SS. Central retinal vein occlusion. Ophthalmology Clinics of North America 1998;11:559-90.
5. Bhagat N, Goldberg MF, Gascon P, Bell W, Haberman J, Zarbin MA. Central retinal vein occlusion: review of management. Eur J Ophthalmol 1999;9:165-80.
6. Frangieh GT, Green WR, Barraquer-Sommers E, et al. Histopathologic study of nine branch retinal vein occlusions. Arch Ophthalmol 1982;100:1132-40.
7. Green WR, Chan CC, Hutchins GM, et al. Central retinal vein occlusions: a prospective histopathologic study of 29 eyes in 28 cases. Trans Am Ophthalmol Soc 1981;79:371-422.
8. Quillen DA, Blodi BA. Clinical Retina. AMA Press. 2002:118-9.
9. Branch Vein Occlusion Study Group. Argon laser scatter photocoagulation for prevention of neovascularization and vitreous hemorrhage in branch vein occlusion: a randomized clinical trial. Arch Ophthalmol 1986;104:34-41.
10. The Central Vein Occlusion Study Group. Natural history and clinical management of central retinal vein occlusion. Arch Ophthalmol 1997;115:486-91.